BEITRÄGE ZUR FRAGE

DES

UNTEREN UTERINSEGMENTES.

INAUGURAL-DISSERTATION

ZUR

ERLANGUNG DER DOCTORWÜRDE

IN DER

MEDICIN, CHIRURGIE UND GEBURTSHÜLFE

DER

HOHEN MEDICINISCHEN FACULTÄT DER UNIVERSITÄT BASEL

VORGELEGT VON

R. DE SEIGNEUX

AUS GENF.

GENEHMIGT AUF ANTRAG VON HERRN PROF. H. FEHLING.

LEIPZIG.

DRUCK VON A. TH. ENGELHARDT.

1892.

Digitized by the Internet Archive
in 2026

https://archive.org/details/IA41543921_0097

HERRN PROF. KOLLMANN

UND

HERRN PROF. FEHLING

IN

DANKBARKEIT

FÜR IHRE

FREUNDLICHE UNTERSTÜTZUNG BEI AUSFÜHRUNG VORLIEGENDER ARBEIT

GEWIDMET.

aufhört und die Muskulatur der eigentlichen Uterushöhle beginnt. In seinem oben citirten Werke hebt Hofmeier die grosse Differenz im anatomischen Baue der Cervix und des unteren Uterinsegmentes besonders hervor. Dieser Unterschied ist so bedeutend und so charakteristisch, dass man immer ganz genau am schwangeren und am puerperalen Uterus die Grenze dieser beiden Theile leicht erkennen kann. Diese Thatsache kann ich auch vollkommen bestätigen. Während die Uteruswandungen aus trennbaren Muskellamellen bestehen, welche in sehr ausgesprochener Weise blätterförmig angeordnet sind und die bekannten rhombischen Figuren zeigen, besteht die Cervix aus einem viel dichteren Gewebe, welches sich vom unteren Uterinsegment leicht unterscheiden lässt und keine lamelläre Structur mehr zeigt. Blos an der Peripherie wird es wieder etwas lockerer und verhält sich da, wie im unteren Uterinsegment.

Ueber die Muskulatur des Uterus ist viel geschrieben worden. Ohne mich auf diesen Punkt einlassen zu wollen, bemerke ich nur, dass nach meinen mikroskopischen Untersuchungen die Cervix jedoch nicht wesentlich aus Bindegewebe besteht. Im Gegentheil habe ich überall Muskelgewebe beobachtet, und zwar scheinen mir die Muskelbündel zum grössten Theile ringförmig um den Cervicalcanal zu verlaufen, ohne aber dabei eine lamelläre Anordnung zu zeigen. Dazwischen liegen auch zerstreut Gruppen von Longitudinalfasern, welche vom unteren Uterinsegment herkommen und bis in die Portio hinabreichen. Darin stimme ich mit Sobotta überein, der in einer neulich erschienenen Arbeit (Beiträge zur vergleichenden Anatomie und Entwicklungsgeschichte der Uterusmuskulatur im Archiv f. mikroskopische Anatomie, Bd. 38, Sept. 1891) die Cervix eines neugeborenen Kindes mit folgenden Worten beschreibt: „Unterhalb der Schleimhaut liegt eine dünne submucöse Längsfaserschicht; dann folgt eine sehr deutliche und sehr starke Ringmuskelschicht, in ihren peripherischen Abschnitten von Längsbündeln durchsetzt. Letztere werden nach unten zu immer stärker und bilden an der Portio eine continuirliche starke äussere Längsfaserschicht.“ Im schwangeren und im puerperalen Uterus liegt also der wesentliche Unterschied zwischen unterem Uterinsegment und Cervix blos in der lamellären, blätterförmigen Anordnung der Muskulatur, welche im ersteren sehr ausgesprochen, in der Hauptmasse der zweiten dagegen vollkommen fehlt und nur an ihrer Peripherie angedeutet ist.

Fall I. Uterus gravidus. Mens. V. (Taf. I, Fig. 1, Taf. II, Fig. 2 und 3, Taf. IV, Fig. 10.)

Frau K., 26 Jahre alt. In die Klinik am 11. Januar 1890 aufgenommen. Einzige frühere Geburt im Jahre 1888. Letzte Regeln am 8. September 1889. Während der Schwangerschaft litt Patientin öfters an starkem Erbrechen, welches sich schliesslich so sehr steigerte, dass infolge davon hochgradige Abmagerung und allgemeine Schwäche eintrat. Status vom 12. Januar 1890: Fundus uteri in der Höhe des Nabels. Portio vaginalis hinter der Führungslinie, 2 cm lang und für den Finger auf $1^1/_2$ cm durchgängig. Am 20. Januar ist Patientin an Hyperemesis gravidarum gestorben. Der Uterus wurde behufs weiterer Untersuchungen in Müller'scher Flüssigkeit aufbewahrt und später in Alcohol vollends gehärtet.

Auf der Tafel I sieht man einen sagittalen Durchschnitt dieses Präparates. Der Schnitt hat den Cervicalcanal in seiner ganzen Länge in der Mitte getroffen, so dass alle die Verhältnisse hier sehr schön zu studiren sind.

Die Placenta adhärirt an der hinteren Wand und reicht bis zum Fundus. Ihre untere Insertion liegt 4 cm über dem inneren Muttermunde. Im unteren Theile dieses Präparates sind die Eihäute beiderseits in einer Entfernung von 2,3—2,4 cm abgelöst, sonst haften sie überall an der Muskulatur fest an. Der Uterus selbst liegt in leichter Anteflexion. Seine Höhe vom inneren Muttermunde bis zum Fundus misst 13 cm; seine Breite in der Mitte, inclusive der Placenta, $10^1/_2$ cm.

Der Cervicalcanal ist mit ziemlich viel geronnenem Schleime gefüllt und verläuft gerade und etwas nach hinten in einer Länge von 3,1 cm gegen die Uterushöhle hin, mit welcher er einen stumpfen Winkel bildet. In seinem mittleren Drittel zeigt er eine leichte spindelförmige Dilatation, welche 0,3 cm beträgt, während er über und unter dieser Stelle blos 0,2 cm misst. Der äussere Muttermund ist etwas geöffnet. Gegen die Uterushöhle hin erweitert sich der Canal trichterförmig, so dass der innere Muttermund eine Breite von 0,9 cm hat. Die makroskopisch leicht erkennbare Cervicalschleimhaut ist stark gewulstet und zeigt zahlreiche Krypten und Follikel, welche tief, bis etwa 0,2 cm, in das Cervixgewebe eindringen. Rings um den oberen Trichter herum grenzt sie sich sehr scharf durch einen kleinen ringförmig hervorragenden Wulst gegen die Decidua ab. Die mikroskopische Unter-

und der Uebergang ist ein so allmäliger, dass man wirklich keine Grenze zwischen den beiden Uterusabschnitten erkennen kann. Solche geringe Dickenschwankungen kommen wahrscheinlich in jedem Uterus vor und, wie dieses Präparat es zeigt, an verschiedenen Stellen derselben Wand, ohne dass diese die ihr von anderer Seite in dieser Frage zugeschriebene Bedeutung hätten.

In dieser ganzen Frage des unteren Uterinsegmentes spielt die Stelle des festen Peritonealansatzes eine grosse Rolle, und mögen auch die Ansichten über seine Entstehung verschiedene sein, so stimmen doch alle Autoren überein, dass sie jene Stelle als obere Grenze des fraglichen Uterusabschnittes anerkennen. An der vorderen Wand dieses Präparates findet sie sich in einer Höhe von 5 cm über dem inneren Muttermunde. Weiter unten ist das Bauchfell nur lose mit der Uteruswand vereinigt, von welcher er sich mit der grösten Leichtigkeit trennen lässt. Auch das Verhalten der Blase ist interessant. Dieselbe ist dicht an die Cervix angeheftet, adhärirt aber auch in einer Länge von 1,0 cm an der Muskulatur des Uterus. Dann ist die Blase wieder frei, aber nur $1^1/_2$ cm höher oben befindet sich die vordere Umschlagsfalte des Peritoneum. Von hier aufwärts nähert sich dasselbe allmälig der Uteruswand, bis es die Stelle seiner festen Anheftung erreicht. Obgleich wir in diesem Falle keinen makroskopischen Unterschied zwischen den oberen und den unteren Theilen des Uterus haben, so besteht hier doch unzweifelhaft an der vorderen Wand ein 5 cm langer Abschnitt, welcher zum Uterus gehört und als unteres Uterinsegment im Sinne von Schröder, Hofmeier u. s. w. bezeichnet werden muss. Hinten dagegen sind die Verhältnisse ganz andere. Der Douglas reicht bis ans hintere Scheidengewölbe. Das Bauchfell liegt überall sehr dicht an der Muskulatur des Uterus sowohl, als an der der Cervix. Von letzterem gelingt es jedoch ohne grosse Mühe, es abzulösen, was weiter oben nicht mehr der Fall ist. Da ich fürchtete, die Stelle der festen Peritonealinsertion künstlich weiter hinaufzurücken, habe ich diesen Punkt mikroskopisch untersucht. Die Stücke wurden in Celloidin eingebettet, um das Verhalten des Bauchfelles zur Uteruswand nicht zu zerstören. Auf diese Weise konnte ich constatiren, dass es hinten bis zur Höhe des inneren Muttermundes fest angeheftet ist. Bis dahin entspringen von ihm ähnliche Muskelbündel, wie vorn oberhalb der Stelle des festen Peritonealansatzes. An der Cervix entlang ist dagegen die Verbindung eine viel lockere. Hinten ist

also ein unteres Uterinsegment überhaupt noch gar nicht entwickelt und es liesse sich nach dem Verhalten des Bauchfells kein Theil dieser Wand als solches vom eigentlichen Corpus differenziren.

Das anatomische Merkmal des unteren Uterinsegmentes soll makroskopisch im Dickenunterschied und im Verhalten der Lamellen liegen, welche in diesem Uterusabschnitt viel loser mit einander verbunden wären. Ferner unterscheidet er sich noch mikroskopisch vom Corpus nach Hofmeier (l. c.) durch den Umstand, dass die Muskelfasern nicht in bestimmten Bündeln angeordnet sind, wie es weiter oben der Fall ist. Es bestehe vielmehr jede Lamelle aus Fasern von ganz verschiedenem Verlaufe, die sich in derselben nach allen Richtungen hin kreuzen und somit keine besondere Gruppirung erkennen lassen. Im Corpus dagegen sei die Differenzirung eine viel genauere, so dass man hier Muskelbündel trifft, deren Fasern eine einzige (längliche, quere oder schräge) Richtung haben.

In diesem Falle ist der Dickenunterschied, wie ich es schon weiter oben besprochen habe, sehr unbedeutend. Es erscheinen ferner die Lamellen im unteren Uterinsegment etwas lockerer verbunden, doch ist im ganzen die Differenz nicht sehr gross und nicht ins Auge fallend. Die Frage, ob in diesem Theile des Uterus in der Vertheilung der Muskelfasern sich Unterschiede bemerken liessen, welche ihn vom eigentlichen Corpus differenziren würden, habe ich auch mikroskopisch zu beantworten versucht. In diesem ganzen Uterusabschnitte zeigte sich aber eine ebenso genaue Sonderung der Muskelbündel, wie im Corpus. Ueberall waren, neben Gruppen von Longiudinalfasern, quer und schräg getroffene zu sehen. Die Tafel IV enthält eine Zeichnung (Fig. 10), welche ich nach dem Miskroskop unter 750facher Vergrösserung aufnahm. Sie zeigt unzweifelhaft, dass hier auch jede Muskelgruppe aus einer einzigen Sorte von ganz bestimmten Fasern besteht, so dass ich in dieser Beziehung keinen wesentlichen anatomischen Unterschied zwischen obere und untere Partie des Uterus in diesem Präparat nachweisen konnte.

Fall II. Uterus parturiens. (Ende der Eröffnungsperiode.) (Taf. IV, Fig. 9.)

Dieses Präparat ist auf der Taf. IV abgebildet. Er stammt von einer Patientin, welche wegen Diphtherie und Erysipelas migrans am 12. März 1890 gebärend in die medicinische Abtheilung des Spitals aufgenommen wurde. Wegen ihres schweren Zu-

Cervix nur langsam erfolgte, wurde die Zange bei handtellergrossem Muttermunde angelegt, nachdem man an demselben einige Incisionen vorgenommen hatte. 18 Stunden später erfolgte der Tod im eklamptischen Sopor. Der Uterus wurde in toto herausgenommen, zum Gefrieren gebracht, in parallelen Scheiben sagittal geschnitten und darauf in Alcohol gehärtet. Er ist auf der Taf. III neben drei anderen mikroskopischen Zeichnungen vom gleichen Präparate abgebildet.

Dieser Uterus steht in leichter Anteflexion. Der Körper bildet mit dem unteren Uterinsegment einen stumpfen, nach vorn geöffneten Winkel und seine Höhle ist mit Blutklumpen bis zum inneren Muttermunde vollständig gefüllt. Die vordere Wand, an welcher die Placenta sass, ist bedeutend dicker als die hintere und mit grossen Hohlräumen vielfach durchsetzt. Die Höhe des ganzen Uterus von der Spitze der vorderen Lippe bis zur Kuppe des Fundus beträgt 14,2 cm, seine Breite in der Mitte 7 cm. Maskroskopisch zeigt die Muskulatur keine so deutliche lamelläre Anordnung im Corpus, wie im unteren Uterinsegment. Etwa $2\frac{1}{2}$ cm oberhalb der Spitze der Lippen beginnt das verfilzte Gewebe der Cervix. Der Unterschied ist sehr ausgesprochen.

Die beiden Grenzen des Cervicalcanals liegen vorn und hinten in verschiedener Höhe und er bildet einen nach hinten zu concaven Bogen. In seinem ganzen Verlaufe behält er eine gleichmässige Breite von 0,5 cm. Die hintere Lippe liegt weiter oben als die vordere. In der Höhe des Scheidengewölbes beträgt ihre Dicke 1,3 cm, die vordere blos 1,1 cm. In der Mitte misst die Cervix hinten 1,7 cm, vorn nur 1,1 cm. Während sie sich an der hinteren Wand unter plötzlicher Verdünnung der Muskulatur scharf gegen das untere Uterinsegment absetzt, geht sie an der vorderen ganz allmälig in dasselbe über.

Das Bauchfell liegt hinten bis zu einer Höhe von 1,6 cm über den inneren Muttermund der Muskulatur fest an. Weiter unten lässt er sich von derselben leicht ablösen. An der vorderen Wand, fast in gleicher Höhe, findet sich ein kleiner Vorsprung. An dieser Stelle liegt die Grenze des festen Peritonealansatzes. Das Bauchfell setzt sich dann auf die Blase fort, welche, stark gefaltet, der vorderen Cervixwand adhärirt.

Die Dicke der Uteruswandungen zeigt sehr beträchtliche Unterschiede. Hinten, dicht oberhalb des inneren Muttermundes, misst sie 1,2 cm. An der Stelle der festen Peritonealanheftung erfährt sie eine plötzliche Verdünnung und beträgt an dieser Stelle 1 cm,

in der Mitte 2 cm und im Fundus 2,7 cm. Nach der Höhle zu ist die vordere Wand an der Placentarstelle stark vorgebaucht und misst in der Mitte 2,8 cm. Von hier ab verdünnt sie sich ziemlich rasch, um in der Höhe der festen Peritonealinsertion 1 cm, unterhalb derselben 0,75 cm zu betragen.

Wie im vorigen Präparate, haben wir auch hier ein unteres Uterinsegment, das sich von der Cervix sehr deutlich unterscheidet, gegen den Uteruskörper hin sich jedoch, ausser seinem ausgesprocheneren lamellären Baue nicht abgrenzen lässt. An der vorderen Wand besonders geht es ganz allmälig in die Corpuswand über.

Auf der Tafel III finden sich ferner noch drei Zeichnungen, welche ich nach dem Mikroskop mit schwacher Vergrösserung gemacht habe. Dieselben zeigen das Verhalten der Muskulatur an verschiedenen Stellen der gleichen Wand. Die Fig. 6 stammt von einem Präparat des unteren Uterinsegmentes. Die Anordnung der Mukulatur in deutlichen Lamellen ist hier sehr charakteristisch und ausgesprochen. Die Lamellen sind von einander weit entfernt, doch treten sie unter sich vielfach durch grössere und kleinere Muskelzüge in Verbindung. Weiter oben im Corpus sieht man ein sehr complicirtes Bild, das ich in der Fig. 7 abgebildet habe. Jede lamelläre Gruppirung fehlt hier vollkommen. Man findet da blos dicke, unregelmässige Muskelmassen, welche vielfach ineinander übergehen und durch grosse Hohlräume getrennt sind. Der Unterschied ist zu gross, als dass man ihn verkennen könnte. Wenn man aber die Anordnung der Muskulatur in Serienschnitten vom Corpus uteri bis zum unteren Uterinsegment verfolgt, so sieht man, dass der Uebergang ein ganz allmäliger ist und dass das eine Bild ohne scharfe Grenze in das andere übergeht. Selbst in der Höhe des festen Peritonealansatzes ist eine lamelläre Anordnung noch sehr gut zu erkennen, obgleich schon hier eine gewisse Unregelmässigkeit hervortritt (s. Fig. 8). An einigen Präparaten ist sogar noch weiter oben eine sehr deutliche Gruppirung in parallelen Lamellen zu constatiren. Diese Verschiedenheit in der Anordnung der Muskulatur im Corpus uteri und im unteren Uterinsegment dürfte von der Dehnung herrühren, welche dasselbe während der Geburt erfährt.

Was den Verlauf der Muskelfasern betrifft, haben mir meine miskroskopischen Präparate gezeigt, dass in diesem Uterus, wie im ersten, in jeder einzelnen Lamelle des unteren Uterinsegmentes die Differenzirung in kleinen verschiedenen bestimmten Muskel-

bündeln auch sehr ausgesprochen ist. Aehnlich verhalten sich die unregelmässigen Massen des Corpus. Jede enthält mehrere Sorten von Muskelbündeln, welche aus gleichverlaufenden Fasern bestehen. Vielleicht sind sie etwas dicker im Corpus als im unteren Uterinsegment, sonst konnte ich auch in diesem Falle keinen wesentlichen Unterschied in der feineren histologischen Structur dieser beiden Theile nachweisen.

Ich möchte jetzt noch in Zusammenhang das Verhalten des unteren Uterinsegmentes in diesen drei Präparaten wiederholen. Aus der Beschreibung derselben ergiebt sich folgendes:

1) In den drei Fällen gehört das untere Uterinsegment seinem anatomischen Baue nach unzweifelhaft zum Uterus. Es lässt sich dagegen sehr leicht durch seinen Bau von der Cervix abgrenzen.

2) Im Uterus gravidus vom fünften Monat ist das untere Uterinsegment an der hinteren Wand noch gar nicht entwickelt, an der vorderen makroskopisch sehr wenig angedeutet. Dieses Präparat reiht sich ferner denjenigen an, welche schon von anderer Seite beschrieben worden sind und welche die Persistenz des Cervicalcanals während der Gravidität zeigen.

3) Im Uterus parturiens und im Uterus puerperalis giebt es keine Grenze zwischen unterem Uterinsegment und Corpus uteri. Es ist nur eine allmälige Verdünnung der Uteruswandungen vom letzteren bis zur Cervix vorhanden. Ein eigentlicher Contractionsring fehlt in diesen beiden Fällen vollkommen.

4) Der Uterus puerperalis zeigt zwar die, von Ruge zuerst beschriebene, schon makroskopisch sichtbare Differenz in der Anordnung der Muskulatur der oberen und unteren Partien des Uterus; mikroskopisch hat sich aber, nach meinen Untersuchungen, in diesem Präparat wie im ersten kein wesentlicher Unterschied zwischen denselben in der Gruppirung der Muskelfasern ergeben.

5) In den drei Präparaten findet sich der wellige Verlauf einzelner Muskelbündel, von welchem ich bei der Besprechung des Uterus gravidus geredet habe, und welcher von Hofmeier als eine Contractionserscheinung angesehen wird.

Zum Schlusse bitte ich noch Herrn Professor v. Lenhossék, für seine freundliche Unterstützung bei meinen Untersuchungen meinen besten Dank anzunehmen.

Fig. 1.

Uterus gravidus. Mens. V.

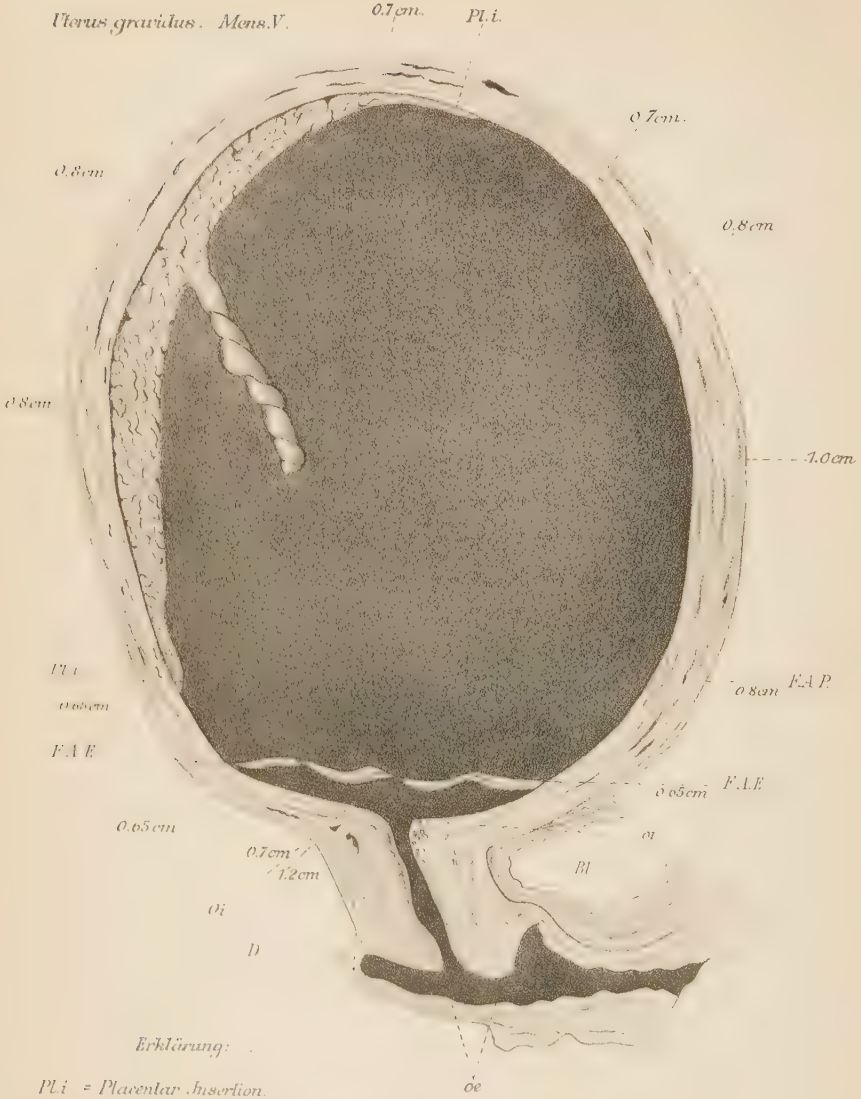

Erklärung:

Pl.i = Placentar-Insertion.

F.A.E = feste Anheftungsstelle der Eihäute

F.A.P = " " des Peritoneum

D = Douglas

oi = Orificium internum

oe = " externum

Bl = Blase

Fig. 2.

Cervix und Unteres Uterinsegment
(Uterus gravidus. Mens. V.)

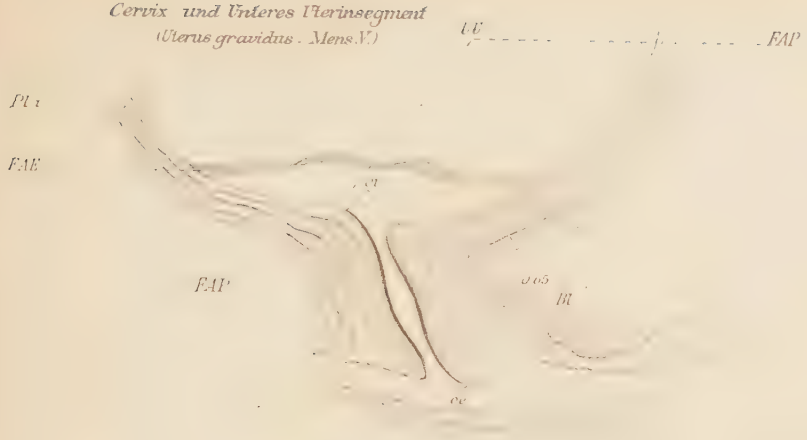

Fig. 3.

skelfasern des Unteren Uterinsegmentes mit wellenförmigem Verlauf

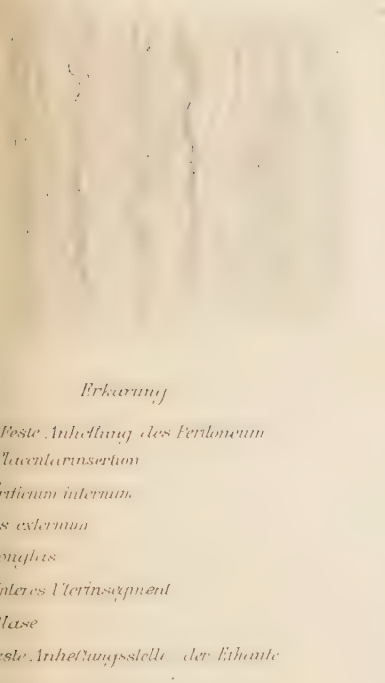

Erkärung

Feste Anheftung des Peritoneum
Placentarinsertion
rificium internum
s externum
nglas
nteres Uterinsegment
lase
ste Anheftungsstelle der Eihäute

Fig 4.

Uterus puerp. 18 Std.
Cervix u. Unteres Uterinsegment.

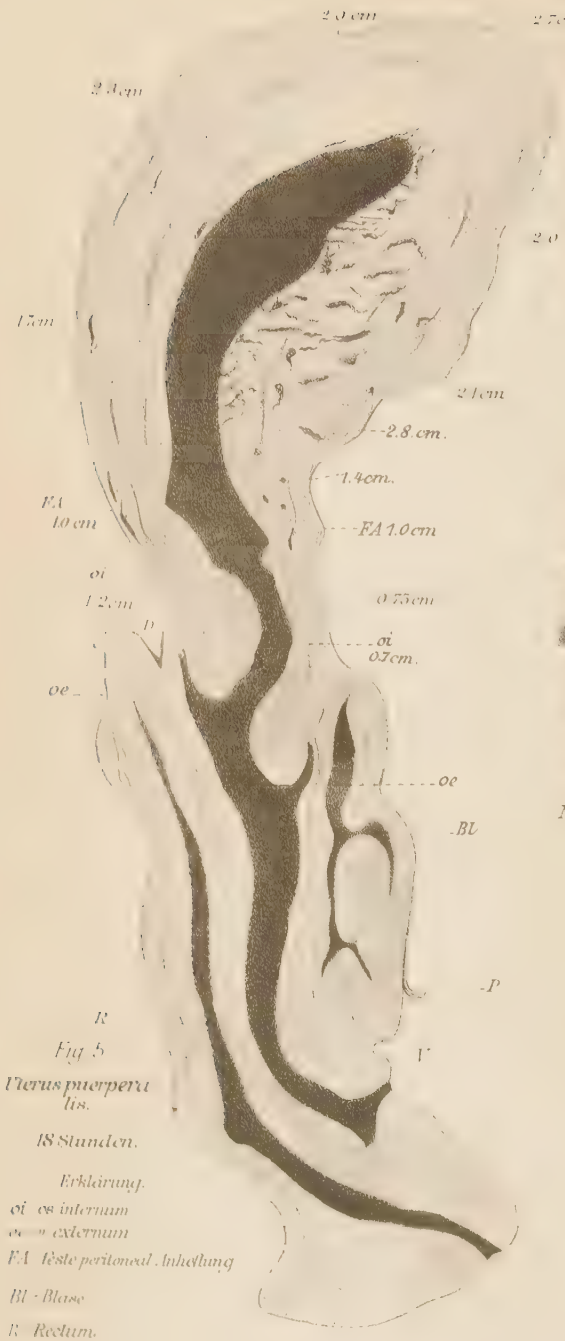

Fig. 5
Uterus puerperalis.
18 Stunden.

Erklärung.
oi os internum
oe " externum
FA feste peritoneal Anheftung
Bl - Blase
R Rectum.
P Douglas
Peritoneum
V Vagina

Fig. 6.



Muskellamellen des unteren Uterin-segmentes. (Uterus puerperalis.)

Fig. 7.

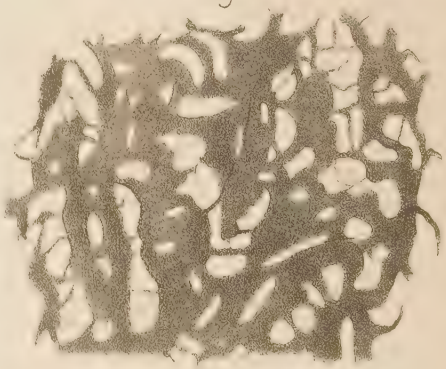

Muskelmassen oberhalb der festen Insertion des Peritoneum. (Ut. puerp.)

Fig. 8.



Muskellamellen an der festen Peritoneal Anheftung. (Ut. puerp.)

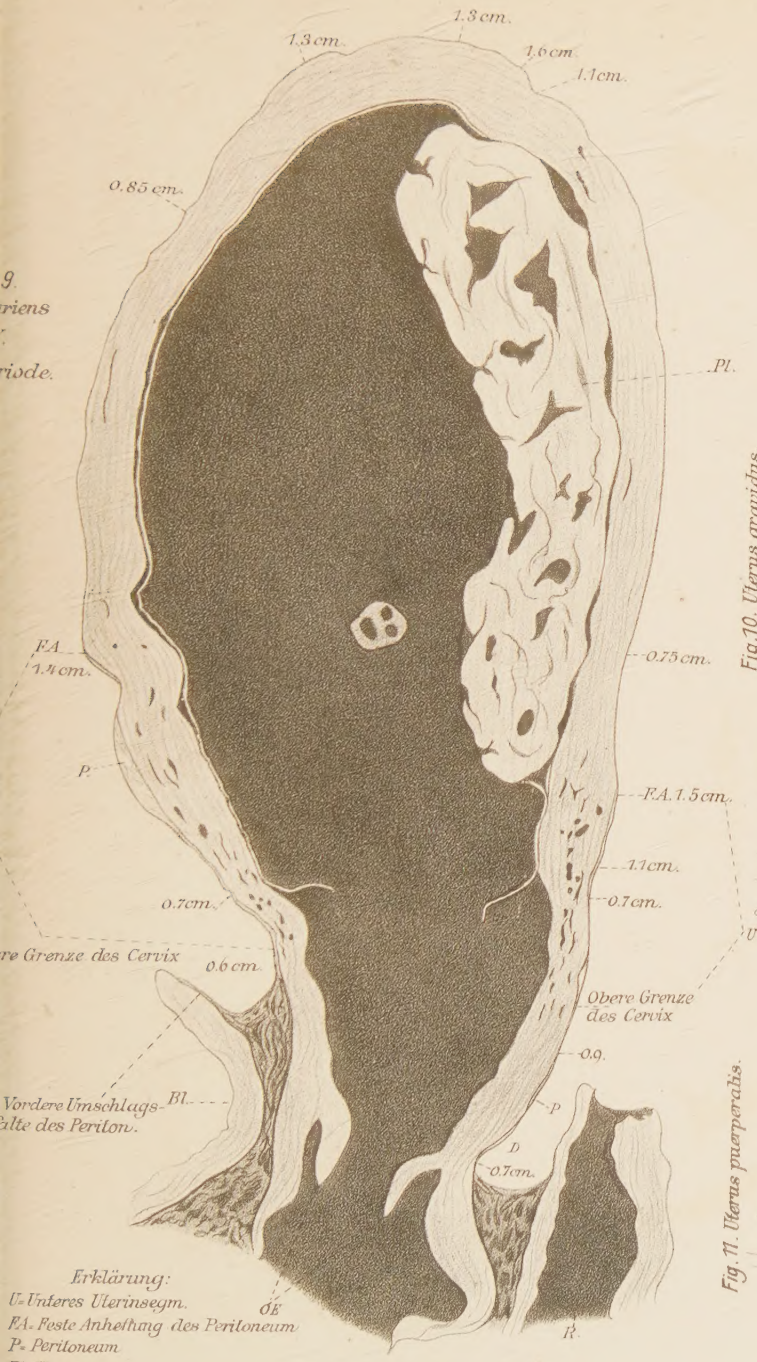

Fig. 10. Uterus gravidus.

Muskulatur des unteren Uterinsegmentes.

Fig. 11. Uterus puerperalis.

Muskulatur des unt. Uterinsegmentes.

Lith Anst v. E.A. Funke, Leipzig.